

УДК: 618.5.006.36-089-053(0433)

## РОЛЬ УЛЬТРАЗВУКОВОЙ ВИЗУАЛИЗАЦИИ В ЛЕЧЕНИИ МИОМЫ МАТКИ МЕТОДОМ ЭМБОЛИЗАЦИИ МАТОЧНЫХ АРТЕРИЙ У ПАЦИЕНТОК С ПЛАНИРУЕМОЙ БЕРЕМЕННОСТЬЮ

Черняева Ю.В.

Донецкий национальный медицинский университет им. М. Горького

**М**иома матки является наиболее распространенной из опухолей малого таза и самым частым гинекологическим заболеванием, которое выявляется у 20-30% женщин репродуктивного возраста [1, 6]. Ее наличие отягощает течение беременности и родов [3]. В связи с этим актуальным является вопрос лечения миомы матки у женщин репродуктивного возраста.

Современные медицинские технологии позволяют выдвигать альтернативу традиционному хирургическому лечению данного заболевания. Одним из наиболее перспективных малоинвазивных методов лечения миомы матки является селективная эмболизация маточных артерий (ЭМА).

ЭМА – метод лечения миомы матки, заключающийся в селективной закупорке артерий перифибридного сплетения под ангиографическим контролем при минимальном воздействии на сосуды неизмененного миометрия. Главная цель ЭМА – максимально физиологичная редукция миоматозных узлов. Применение ЭМА позволяет избежать травматичного оперативного вмешательства, обеспечив тем самым качество жизни женщины [3], сохранив ее фертильную функцию и создав предпосылки для нормального течения беременности и родов. Имеются сообщения о наблюдениях беременностей, закончившихся физиологическими родами, у пациенток с миомой матки после ЭМА [7-9].

До настоящего времени остаются дискуссионными показания к ЭМА, в установлении которых учитываются: размеры матки, размеры, особенности васкуляризации узла, возраст, репродуктивный потенциал женщины, сочетание миомы матки с аденомиозом.

Процесс ЭМА выполняется под ангиографическим контролем. Однако для отбора пациенток для ЭМА и прогнозирования успешности терапии необходимо иметь представление о топографии и васкуляризации миоматозных узлов до начала лечения. Важную диагностическую информацию в этом случае может предоставить ультразвуковое исследование с применением доплерографических режимов.

Актуальной является также ранняя оценка эффективности ЭМА. Так, известно, что около

1,5% ЭМА не дают желаемого эффекта в связи с наличием изолированного кровоснабжения миомы матки из яичниковой артерии [1, 5]. Сообщается, что при выявлении нерезультативности ЭМА на 3-5 сутки от момента операции, обусловленной наличием дополнительного, помимо маточной артерии, источника кровоснабжения миомы, возможно проведение повторного оперативного вмешательства с выполнением микрокатетеризации яичниковых артерий и последующей суперселективной эмболизацией узлов миомы [1].

Целью работы является оценка роли ультразвукового исследования в сопровождении эмболизации маточных артерий при миоме матки.

### Материал и методы

В изучаемую группу вошло 67 пациенток в возрасте от 28 до 42 лет ( $33,5 \pm 8,7$  лет) с миомами матки. Критерием включения в исследование являлись: интерстициальная, интерстициально-субсерозная (на широком основании), интерстициально-субмукозная, субмукозная локализация миоматозных узлов, отсутствие эхографических в В-режиме и доплерографических признаков малигнизации. Наличие аденомиоза не считали противопоказанием к ЭМА, пациенткам после вмешательства проводили гормональную терапию.

В период 2009-2012 гг. выполнено 67 ЭМА под ангиографическим контролем.

УЗИ проводили до вмешательства и в сроки 1 нед., 3, 6, 12 и 24 мес. после него. Исследования выполняли на сканерах En Visor-C, HDI 11XE транс-абдоминальным и вагинальным доступом (датчики, соответственно конвексный 3,5-5,0 МГц, вагинальный 5,0-8,0 МГц). Регистровали локализацию, размеры, экоструктуру, васкуляризацию узла. На основании данных литературы об неинформативности гемодинамических параметров в контроле эффективности ЭМА [4] доплерометрические исследования не проводили.

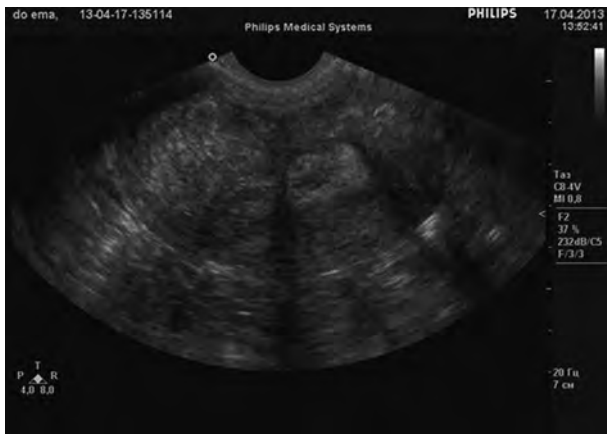### Результаты

Для установления объективных показаний к ЭМА необходимо использование унифицированной ультразвуковой классификации миом матки.

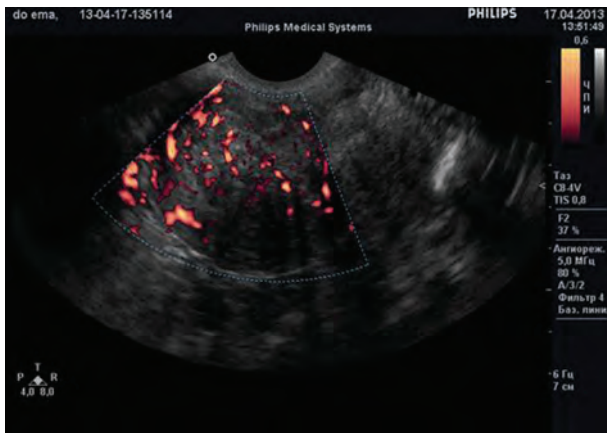По нашему мнению, наиболее полной и соответствующей поставленным задачам является классификация миом матки по М.Н. Буланову (2012 г.) [2], учитывающая их локализацию, отношение к слоям шейки матки, размеры узла, его гемодинамические особенности, размеры и экоструктуру матки.

Сложностей в ультразвуковой диагностике миом матки не возникало.

В В-режиме субсерозно-интерстициальный узел (рис. 1) определялся как образование округлой формы, с четкими контурами, средней эхогенности. Такие узлы преобладают среди всех миом матки и являются типичными объектами для проведения ЭМА. В режиме ЭДК определяли смешанный тип кровотока в узлах (рис. 2).



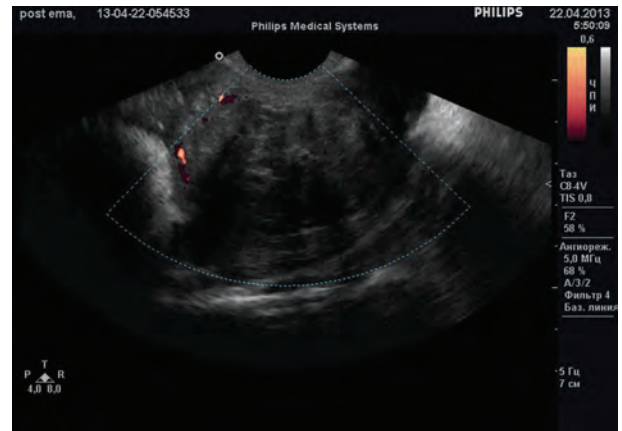
**Рис. 1.** Субсерозно-интерстициальная миома до ЭМА: В-режим



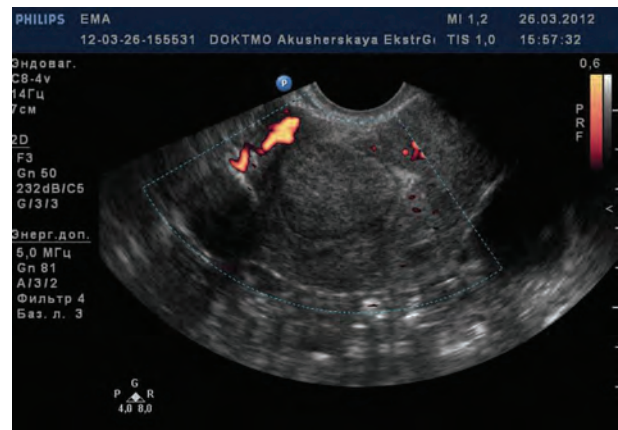**Рис. 2.** Субсерозно-интерстициальная миома до ЭМА: режим ЭДК. Смешанный кровоток в узле

В случае успешного выполнения ЭМА – у 64 (95,5%) пациенток – при динамическом ультразвуковом контроле через 1 неделю после вмешательства в режимах ЭДК и ЦДК регистрировали отсутствие кровотока в узле (рис. 3, 4).

У больных с интерстициально-субмукозными миомами после ЭМА возможно изменение топографии узла – его смещение в сторону полости матки. Эхографически возможно определить



**Рис. 3.** Ультразвуковой контроль через 1 нед. после ЭМА. Отсутствие кровотока в интерстициальном узле

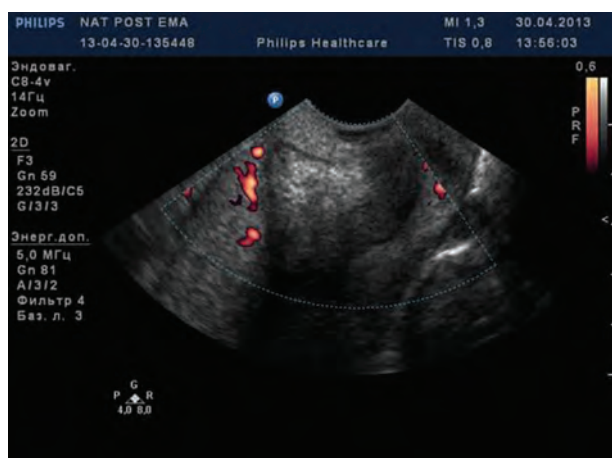

**Рис. 4.** Интерстициально-субмукозный узел (тип I). 1 нед. после ЭМА. Отсутствие кровотока

частичную или полную экспульсию интерстициально-субмукозной миомы в полость матки и цервикальный канал, что является важным для выработки тактики дальнейшего ведения пациентки (у 15 (22,4%) женщин). Далее в течение 3-6 месяцев такие узлы могут претерпевать несколько вариантов изменения: 1) возможно полное смещение узла в цервикальный канал («рождающийся» узел) с растяжением и изменением его формы (рис. 5), выступающую из шейки матки миому возможно инструментально удалить подтягиванием из цервикального канала; 2) подвергнутый ЭМА узел за счет деструктивных процессов меняет свою консистенцию, происходит его размягчение и самопроизвольное «вытекание» из цервикального канала; 3) интерстициально-субмукозный узел уменьшается в размерах и становится доступным для механической резекции при гистероскопии.

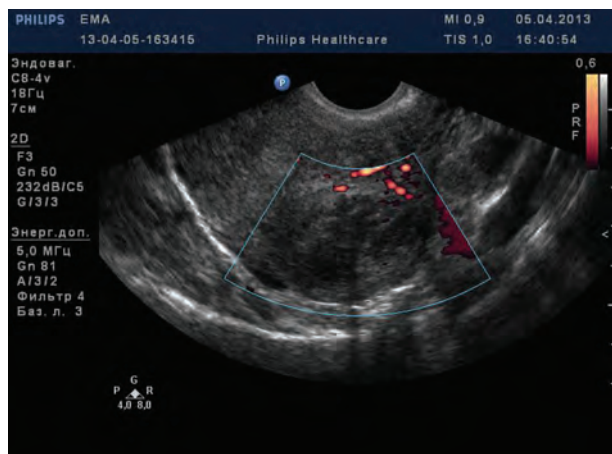
Наступившие изменения восстанавливают естественную анатомическую форму матки, что важно для женщин с нереализованным репродуктивным потенциалом. Динамический ультразвуковой контроль этих изменений позволяет оценить возможность наступления беременности.

В период от 3 мес. до 2-х лет после ЭМА наблюдали уменьшение объема опухоли, нарушение



**Рис. 5.** 6 мес. после ЭМА. «Рождающийся» субмукозный узел в цервикальном канале. Отсутствие кровотока. Гистологически – некроз узловой ткани

питания узла, проявляющееся неоднородностью его структуры, повышением эхогенности, появлением включений; и развитие кистозной дегенерации в виде формирования ан- или гипоехогенных полостей (рис. 6). Изменялся тип кровоснабжения миомы – во всех случаях исчезал внутриопухолевый кровоток, в 15 (22,4%) – регистрировался периферический кровоток.

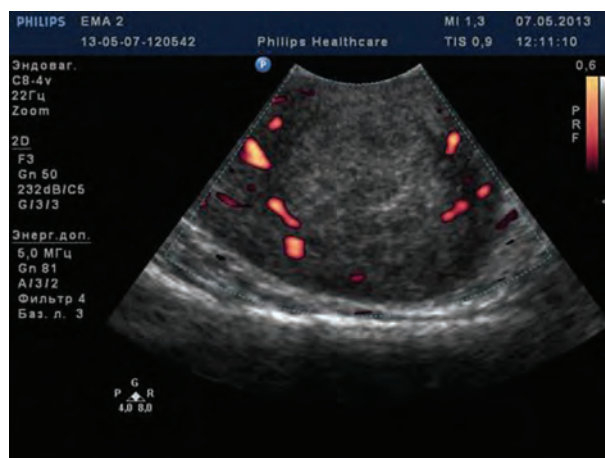


**Рис. 6.** 3 мес. после ЭМА. Отсутствие кровотока внутри узла, изменение эхоструктуры – чередование зон повышенной и пониженной эхогенности

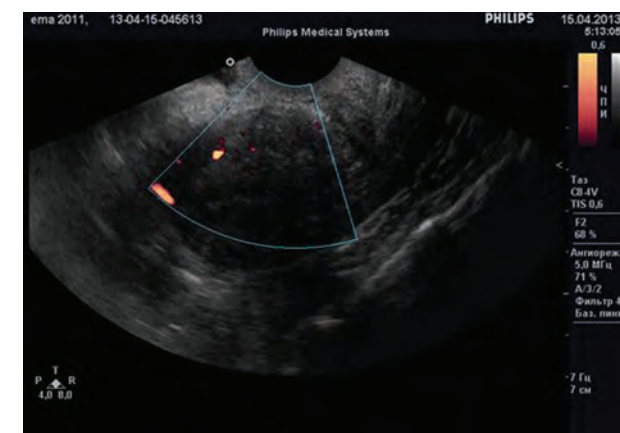
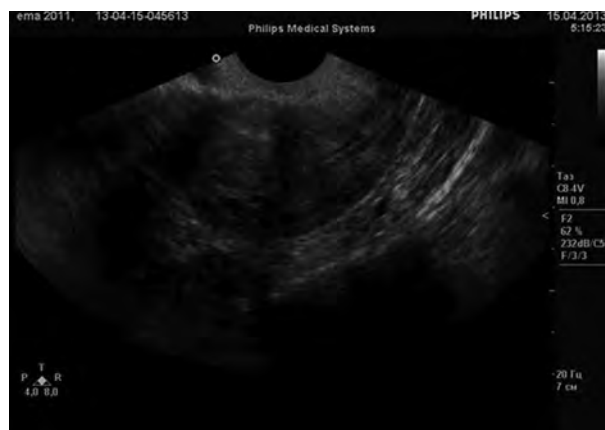За счет ишемии и дегенерации происходит уменьшение размеров узла и, соответственно, матки (рис. 8). В отдаленный период после ЭМА внутриопухолевый кровоток не определяется, может наблюдаться периферический кровоток, возможно, за счет коллатерального кровоснабжения.

ЭМА была unsuccessful в 3 (4,5%) случаях.

У одной больной причиной нерезультативности ЭМА, определенной в течение первой недели после выполнения вмешательства, было кровоснабжение миомы из яичниковой артерии, что потребовало ее суперселективной эмболизации. Эхографически сохранялась исходная эхоструктура узла, доплерографически не определяли изменения типа васкуляризации (рис. 10).



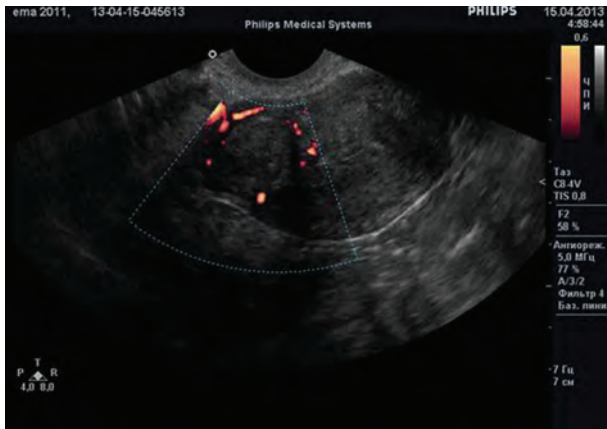
**Рис. 7.** 6 мес. после ЭМА. Контуры узла нечеткие, эхогенность несколько повышена. Допплерографически определяется обедненная периферическая васкуляризация



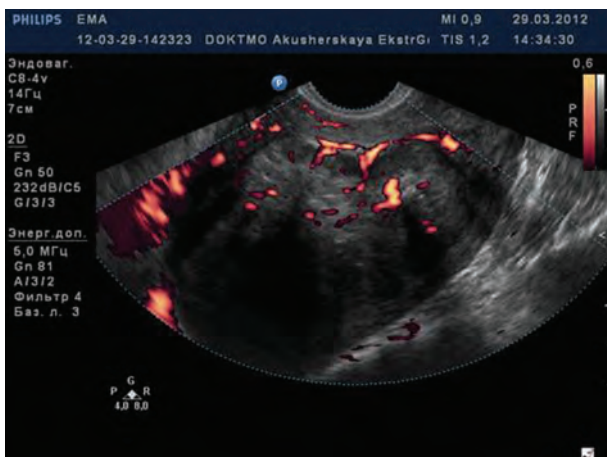
**Рис. 8.** Трансвагинальное сканирование через 2 года после ЭМА:

- а – контуры интерстициального узла нечеткие, неровные (а); уменьшение размера матки на 40% от исходного;
- б – режим ЭДК: отсутствие кровотока в узле

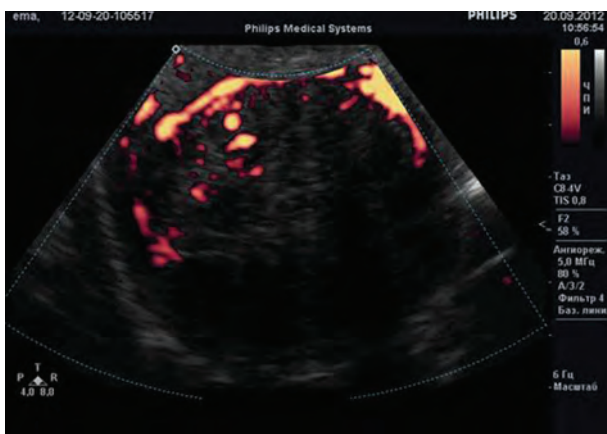У двух пациенток наблюдали появление признаков ишемии узла непосредственно после ЭМА, однако в течение 3 мес. наблюдали восстановление кровоснабжения, сопровождавшееся ростом узла и обусловленное, по нашему мнению, развитием коллатерального кровоснабжения (рис. 11).



**Рис. 9.** Отдаленные (2 года) результаты ЭМА. Уменьшение интерстициально-субсерозного узла в объеме. Периферическая васкуляризация



**Рис. 10.** Неэффективная ЭМА. Ультразвуковой контроль на 7 сутки. Сохранен смешанный кровоток в интерстициальном миоматозном узле



**Рис. 11.** 3 мес. после ЭМА. Восстановление смешанного кровотока в миоматозном узле. Отсутствие регресса узла

При неэффективности ЭМА дальнейшую тактику ведения пациентки определяли индивидуально. Проводили повторное ангиографическое исследование внутренних подвздошных и яичниковых артерий, повторную эмболизацию с использова-

нием, при возможности, сферических эмболов, либо выполняли суперселективную эмболизацию яичниковых артерий; или применяли другие методы лечения.

Из 67 пациенток 43 не планировали беременность и роды. Из 24 женщин, планировавших беременность, у 5 в течение 1-3 лет после ЭМА она наступила. У 3-х из них беременность завершилась срочными родами, у 2-х – самопроизвольным абортom. Полученные данные свидетельствуют, что лечение миомы матки путем ЭМА не исключает последующей беременности с успешным родоразрешением.

### Выводы

1. При миоме матки ультразвуковое исследование позволяет: провести отбор пациенток для выполнения ЭМА, установить показания к применению дополнительных лечебных методов, оценить эффективность вмешательства в динамике, провести отдаленный мониторинг результатов лечения.
2. Ультразвуковыми критериями результативности ЭМА является уменьшение размеров узла, изменение его эхогенности, отсутствие внутриузлового кровотока.
3. После лечения миомы матки путем ЭМА возможно наступление беременности с успешным родоразрешением.

### ЛИТЕРАТУРА

1. Арютин Д.Г. Эмболизация маточных артерий у больных с миомой матки с учетом особенностей кровоснабжения органов малого таза: Дисс. канд. мед.н. 14.00.01 «Акушерство и гинекология» / Д. Г. Арютин. — М., 2011. — 110 с.
2. Буланов М.Н. Ультразвуковая гинекология: курс лекций в двух частях. Часть 1. / М. Н. Буланов. — М.: Издательский дом Видар-М, 2012. — 560 с.
3. Лейомиома матки і вагітність (методичні рекомендації) / А.Г. Коломійцева, З.Б. Хмінська, Л.В. Діденко (та ін.). — К., 2006. — 28 с.
4. Озерская И.А. Хроническая тазовая боль у женщин репродуктивного возраста. Ультразвуковая диагностика. — М.: Издательский дом Видар, 2009. — 299 с.
5. Руководство по рентгеноэндоваскулярной хирургии сердца и сосудов. В 3-х томах. Т. 1. / Под ред. Л.А. Бокерия, Б.Г. Алекяна. — М.: РЛССХ им. А.Н. Бакулева РАМН, 2008. — С. 542-578.
6. Савицкий Г.А. Особенности течения беременности у больных миомой матки / А. Г. Савицкий // Вестн. Росс. ассоциации акушеров-гинекологов. — 2007. — № 3. — С. 84—86.
7. Фертильность пациенток с миомой матки, перенесших эмболизацию маточных артерий / В.Г. Бреусенко, Р.И. Шалина, И.А. Краснова (и др.). // Таврический медико-биологический вестник. — 2012. — Т. 15, № 2 (2). — С. 32-35.
8. Berkane N. Impact of previous uterine artery embolization on fertility / N. Berkane, C. Moutafoff-Borie // Curr. Opin. Obstet. Gynecol. 2010. Vol. 22, № 3. P. 242-247.
9. Pregnancy after uterine artery embolization for symptomatic fibroids: a series of 15 pregnancies / K. Firouznia, H. Ghanaati, M. Sanaati (et al.) // Am. J. Roentgenol. — 2009. — Vol. 192 (6). — P. 1588-1592.

**РЕЗЮМЕ.** Целью работы является оценка роли ультразвукового исследования в сопровождении эмболизации маточных артерий при миоме матки. На материале 67 пациенток изучена и описана эхографическая картина узлов до лечения и в сроки от 1 недель до 24 месяцев после него.

Критерием успешного лечения считали отсутствие внутритуморозного кровотока в узле через 1 неделю после вмешательства. Наблюдали уменьшение объема опухоли, неоднородность структуры узла, изменение эхогенности, появление гиперэхогенных включений; формирование ангио- или гипоехогенных полостей. Из 24 женщин, планировавших беременность после лечения, она наступила у 5 и у 3-х завершилась срочными родами.

Показано, что ультразвуковое исследование позволяет провести отбор пациенток для лечения миомы матки путем эмболизации маточных артерий, оценить эффективность лечения в динамике. Установлено, что эмболизация маточных артерий не исключает последующей беременности с успешным родоразрешением.

*Ключевые слова:* ультразвуковое исследование, миома матки, эмболизация маточных артерий.

**РЕЗЮМЕ.** Метою роботи є оцінка ролі ультразвукового дослідження в супроводі емболізації маткових артерій при міомі матки. На матеріалі 67 пацієнок вивчена й описана ехографічна картина вузлів до лікування й у строки від 1 тижня до 24 місяців після нього.

Критерієм успішного лікування вважали відсутність внутрішньотуморозного кровотоку у вузлі через 1 тиждень після втручання. Спостерігали зменшення обсягу пухлини, неоднорідність структури вузла, зміну ехогенності, появу гіперехогенних включень; формування ан- або гіпоехогенних порожнин. Із 24 жінок, що планували вагітність після ліку-

вання, вона настала в 5 та в 3-х завершилася терміновими пологоми.

Показано, що ультразвукове дослідження дозволяє провести відбір пацієнок для лікування міоми матки шляхом емболізації маткових артерій, оцінити ефективність лікування в динаміці. Встановлено, що емболізація маткових артерій не виключає наступної вагітності з успішними пологоми.  
*Ключові слова:* ультразвукове дослідження, міома матки, емболізація маткових артерій.

**SUMMARY.** The aim is to evaluate the role of ultrasound accompanied by uterine artery embolization for uterine fibroids. On a material of 67 patients studied and documented ultrasound picture of nodes before treatment and in a period of 1 week. up to 24 months. thereafter. The criterion for successful treatment is the lack of intratumoral blood flow in the node after 1 week the intervention. Observed reduction in tumor volume, structure node heterogeneity, change echogenic appearance of the hyperechoic inclusions, the formation an- or hypoechoic cavities. Of the 24 women who planned pregnancy after treatment, she came in 5 and 3 ended with timely delivery.

It is shown that ultrasound diagnostic allows to select patients for the treatment of uterine fibroids by uterine artery embolization, to assess the effectiveness of treatment over time. Found that uterine artery embolization does not preclude a subsequent pregnancy with a successful delivery.

*Key words:* ultrasound diagnostic, uterine fibroids, uterine artery embolization.

## НОВІ КНИГИ



**Дидактичні проблеми післядипломної освіти радіологів-діагностів (навчальний посібник для викладачів кафедр променевої діагностики) /Крамний І.О., Спужак М.І., Чурилін Р.Ю., Вороньжев І.О. — Харків: ХМАПО, 2011. — 107 с.**

*Автори:* кандидат медичних наук, доцент кафедри променевої діагностики Харківської медичної академії післядипломної освіти **І.О. Крамний**; доктор медичних наук, професор, завідувач кафедри променевої діагностики Харківської медичної академії післядипломної освіти **М.І. Спужак**; кандидат медичних наук, доцент кафедри променевої діагностики Харківської медичної академії післядипломної освіти **Р.Ю. Чурилін**; кандидат медичних наук, доцент кафедри променевої діагностики Харківської медичної академії післядипломної освіти **І.О. Вороньжев**.

*Рецензенти:* кандидат філософських наук, доцент, завідувач кафедри гуманітарних дисциплін Харківської медичної академії післядипломної освіти МОЗ України **І.О. Храброва**; декан педіатричного факультету Харківської медичної академії післядипломної освіти МОЗ України, доктор медичних наук, професор **О.В. Грищенко**; доктор медичних наук, професор кафедри променевої діагностики Харківської медичної академії післядипломної освіти МОЗ України **Ю.Т. Кіношенко**.

У посібнику наведені методики проведення занять за сучасними освітянськими технологіями, особливо при навчанні лікарів променевих діагностів, викладений досвід кафедри променевої діагностики Харківської медичної академії післядипломної освіти МОЗ України по перебудові навчального процесу на засадах Болонської декларації, висвітлені актуальні проблеми підготовки променевих діагностів та проблеми якості навчання лікарів-рентгенологів у післядипломній освіті, наведена система післядипломного відбору слухачів для подальшого навчання у магістратурі і аспірантурі за фахом "Рентгенологія".

Даний посібник може бути корисним не тільки викладачам кафедр променевої діагностики, а і викладачам академії післядипломної освіти інших фахів.

*Затверджено та рекомендовано до друку Вченою Радою Харківської медичної академії післядипломної освіти МОЗ України (протокол № 2 від 18 лютого 2011 р.).*

**Замовити книги можна за телефоном: +38044 503-04-39**